Lane Medical Library

Ueber das primäre und sekundäre Tubencarcinom

mit Beitrag von zwei Fällen.

Aus dem pathologischen Institut am Stadtkrankenhause Darmstadt.

Inaugural-Dissertation

zur

Erlangung der Doktorwürde

der

Hohen Medizinischen Fakultät

der

Ruperto-Carola-Universität zu Heidelberg.

Vorgelegt von

Max Diedrich

Arzt zu Darmstadt.

Druck von G. Otto, Heppenheim (Bergstr.)
1928.

Referent:

Geheimrat Professor Dr. Ernst.

Meinen lieben Eltern
in Dankbarkeit
gewidmet.

Ueber das primäre und sekundäre Tubencarcinom

mit Beitrag von zwei Fällen.

Als Ausgangspunkt für folgende Arbeit soll die Beobachtung zweier Tubencarcinome, eines primärer und eines sekundärer Art dienen. Von diesen beiden dürfte das primäre wohl ein regeres Interesse beanspruchen, insofern als es einige Besonderheiten klinisch-anatomischer Art bietet und das weitere Schicksal der Patientin bis zu ihrem Tode verfolgt werden konnte.

Unsere Kenntnisse über die Neubildung der Eileiter, insbesondere das Carcinom, haben in einem verhältnismäßig kurzen Abschnitte der neuesten Zeit eine wesentliche Förderung erfahren. Ältere Autoren, wie z. B. Schröder, haben noch das Vorkommen des Tubencarcinoms überhaupt geleugnet, während ein anderer Teil, wie Kiwisch, Rokitansky und andere die Möglichkeit des Vorkommens dieser Erkrankung betont haben. Rokitansky war im Jahre 1861 der erste, der die carcinomatöse Erkrankung der Tube mikroskopisch beschrieb. Nach ihm stellte Orthmann im Jahre 1888 die erschienenen Publikationen zusammen, die bisherigen Kenntnisse mit eigenen Angaben erweiternd. 1906 berichtet Orthmann von 84 Fällen und 1910 weiß Doran deren 100 anzuführen. Nach der zusammenfassenden Bearbeitung durch Fromme und Heynemann im Veit'schen Handbuch lagen in demselben Jahre in der Literatur bereits 120 Fälle von primärem Tubencarcinom vor. Und so sind weiterhin in der deutschen, französischen, englischen usw. Literatur eine große Anfall von Fällen bekannt gemacht worden, sodaß Dietrich bis 1922 einschließlich 186 zusammenstellen konnte. Bis heute lassen sich deren bereits über 200 nachweisen.

Das primäre Tubencarcinom.

Was Sitz und Bau des primären Eileiterkrebses im allgemeinen anbetrifft, so sehen wir, daß vorwiegend das mittlere Drittel und der abdominale Teil der Tube betroffen ist und sich das uterine Drittel ganz selten beteiligt. Als Ausgangspunkt gilt in der Regel die Tubenschleimhaut, die vielfach in verästelte Falten gelegt, mit einfachem flimmerndem Zylinderepithel bedeckt ist. Friedheim und Doran sind für ihre Fälle anderer Ansicht. Ersterer verlegt den Ausgangspunkt in die Nebenstuben, die nicht selten in dem Teil des Ligamentum latum liegen, der zwischen Ovarium und Tube sich befindet, am Tubenstamm, am Ligamentum latum und zwischen diesen Blättern.

Doran erblickt ihn in Resten der Wolff'schen Gänge. Bekanntlich bleiben von den Urnierengängen, die ja mit den Müllerschen Gängen im ursprünglichen Genitalstrang liegen, nicht selten doppelseitig oder einseitig Rudimente in der Wand der zum Genitalkanal umgewandelten Müllerschen Gänge bestehen. Das sind die Gartnerschen oder Wolffschen Gänge. Beim Weibe findet man sie öfter im unteren Teile des Corpus uteri als enge Kanälchen, die in der Gegend des Orificium internum Ausläufer in die Wand senden, in der Cervix und im oberen Teile der Scheide verlaufen, um sich in letzterer blind zu verlieren (Rieder). Nach R. Meyer ist das Epithel im Hauptkanal, dessen Ampulle in der Cervix liegt, meist einschichtig, cylindrisch, in den Verzweigungen und Drüsenbildungen kleinkubisch. Diese Rudimente können seiner Ansicht nach sehr wohl die Ursache zur Bildung von Cysten, Adenomen und Carcinomen abgeben.

Da es sich in der Mehrzahl der Fälle um Medullarkrebs handelt, ist der erkrankte Teil der Tube von weicher, elastischer Konsistenz. Die Oberfläche der Tube ist glatt oder zeigt Auftreibungen, bisweilen ist sie auch mit kleinen Exkreszenzen besetzt. Die Form des Tumors selbst ist eine ausgesprochen wurstförmige, es sei denn, daß sie in älteren Fällen durch weitgehende Tumorbildung verwischt ist. Schneidet man nun eine derart erkrankte Tube auf, so erblickt man in beginnenden Fällen die Schleimhaut mit papillären Wucherungen be-

setzt. In vorgeschrittenen Fällen ist der betroffene Teil der Tube völlig angefüllt von den Tumormassen. Eine Zusammensetzung aus einzelnen Knoten ist meist deutlich zu erkennen. Nach dem gesunden Teil der Tube hin erkennt man häufig auch dann noch den papillären Bau des Tumors. Die Kerne der Zellen zeichnen sich durch Größe und ihre unregelmäßige Anordnung aus. Dort, wo die Zellen sehr dicht liegen, also in den soliden Zellnestern, nehmen sie die verschiedensten Formen an: sie werden rundlich und viereckig. Sehr bald machen sich an den Zellen Zeichen des Zerfalls bemerkbar. Es tritt Vakuolenbildung und fettige Degeneration auf.

Halten wir an der alten Einteilung fest, so haben wir zu unterscheiden:

I. Die Fälle mit rein papillärem Bau, entsprechend dem malignem Adenom des Corpus uteri.

II. Die Fälle mit papillär-alveolärem Bau, entsprechend dem Adenocarcinoma uteri.

Bei den ersteren führt die Vermehrung des Epithels niemals zur Bildung eines mehrschichtigen Epithelüberzugs der Zotten. Das Epithel wächst gleichsam in die Fläche, nicht aber in die Höhe und Tiefe. Schließlich liegt Zotte an Zotte, jede von einer feinen bindegewebigen Achse durchzogen. Gegen die Lichtung des Eileiters, entsprechend den Verzweigungen der Zotten, kreuzen sich die Epithelzüge und bilden stellenweise unlösbare Knäuel. Die Zellen sind infolge des durch das Wachstum der Geschwulst erzeugten Druckes manchmal bis zur Undeutlichkeit der Begrenzung zusammengepreßt, und, da nur die groberen Bindegewebszüge sichtbar geblieben sind, entstehen so im mikroskopischen Bilde scheinbare Zellalveolen, Pseudoalveolen.

Bei der zweiten Form, der papillär-alveolärem Bau, finden wir neben einschichtigem auch mehrschichtiges Epithel, neben Partien mit papillärer, auch solche mit alveolärer Anordnung des Epithels. Die Epithelienvermehrung findet nach allen Richtungen — also nicht nur Flächenausdehnung — hin statt. Diese zweite Form zeichnet sich durch schnelles und ausgedehntes Übergreifen auf die Wandung der Tube aus.

Hier sei ein Fall von Friedheim erwähnt, bei dem jegliche

Andeutung einer papillären Entwicklung fehlt. Während die Tubenwand mit den soliden Zellnestern des Carcinoms in alveolärer Anordnung durchsetzt ist, zeigt sich die Tubenschleimhaut zum größten Teile völlig intakt. Friedheim spricht, wie schon an anderer Stelle erwähnt, die Nebentube als Ursprungsstätte des Eileiterkrebses an.

Auch heute noch muß die Einteilung Sängers in papilläre und papillär-alveoläre Carcinome, wobei die rein alveolären zur zweiten Kategorie mit hinzugerechnet werden, als die geeignetste bezeichnet werden, umsomehr, als sie auch den klinischen Erscheinungen entspricht. Wir können dabei dem Standpunkt Kehrers beitreten, daß die häufigste Form des Tubencarcinoms die papillär-alveoläre ist, daß die papilläre Form das Frühstadium, die alveoläre das Endstadium bedeutet und die erstere die gutartigere, die zweite die bösartigere darstellt. Beide Formen kommen etwa gleich häufig vor. Ungewöhnlich ist das Plattenepithelcarcinom im Fall Orthmann, das wohl als eine auf entzündlichem Wege entstandene Epithelmetaplasie zu erklären ist.

Im Folgenden möchte ich mich kurz mit der allgemeinen Krebsätiologie befassen.

Die eigentliche Ursache der krebsigen Entartung ist noch in Dunkel gehüllt. Wir kennen wohl eine Reihe begünstigender Momente, so Gewebsmißbildung, Traumen, regenerative Vorgänge, Entzündungen, Infektionen, alles Momente, die wir wohl als mitwirkende Faktoren gelten lassen, denen wir aber einen ausschlaggebenden Einfluß auf die Geschwulstentstehung nicht zubilligen können.

Der erste, der eine wirkliche, ätiologische Theorie aufstellte, war Thiersch, indem er sich vorstellte, daß im höheren Alter das Gleichgewicht zwischen den Zellarten zu Ungunsten des Bindegewebes aufgehoben würde und dadurch die Epithelien die Fähigkeit bekämen, in das Bindegewebe hineinzuwuchern. Diese Anschauung ist dadurch widerlegt worden, daß wenn auch zweifellos das Carcinom mehr im höheren Alter vorkommt, es doch auch im Kindesalter schon beobachtet wurde. Es spricht weiter dagegen, daß Krebse bei jüngeren

Leuten bösartiger zu sein pflegen und schneller wachsen, als bei sehr alten Menschen.

Die zweite ätiologische Theorie, die aufgestellt wurde, war diejenige von Cohnheim, die die Geschwülste von kongenital liegengebliebenen Resten embryonalen Gewebes ableitet.

Es gehen aber durchaus nicht alle Geschwülste aus verlagerten Keimen hervor, sondern manche Tumoren entwickeln sich aus der Kontinuität der organischen Verbände heraus.

Ribbert hat diese Theorie aufgenommen mit der Modifikation, daß es sich nicht nur um embryonal verlagerte Zellen zu handeln brauche, sondern auch um postfetale Ausschaltungen von Zellen aus dem Gewebsverband, wie sie bei Entzündungen, Vernarbungen zustande kommen können.

Durch experimentelle Zell- und Gewebsverlagerungen ist aber noch niemals eine echte Geschwulst erzeugt worden, im Gegenteil es hat sich gezeigt, daß das aus seinem Zusammenhang gelöste Gewebe eine zeitlang persistiert, gelegentlich auch eine beschränkte Vermehrung eingeht, dann aber sich rückbildet und verschwindet.

Vieles drängt also dahin, in den Zellen selbst die wichtigsten geschwulstbildenden Faktoren zu suchen. In einer primären fundamentalen Wesenänderung der Zelle glaubt man die Grundlage der Geschwulstbildung zu sehen[1]) (zelluläre Theorien im engeren Sinne).

Der Angelpunkt dieser Theorien ist jedenfalls die primäre, zur Geschwulstbildung führende spezifische Zellerkrankung. Über die Art dieser Störung im Zelleben geben uns die morphologischen, chemischen und biologischen Untersuchungen der Geschwülste einigen Aufschluß. Insbesondere zeigt uns die experimentelle Geschwulstforschung deutlich, daß die speziellen Eigenschaften der Geschwulstzellen in einer Verminderung der biochemischen Empfindlichkeit (geringeren Differenzierungshöhe) und in einer Erhöhung der selbständigen Existenzfähigkeit bestehen. Das sind auch gerade die Eigenschaften, die v. Hansemann mit seinem Anaplasiebegriff treffen wollte.

---

[1]) Borst.

Es sei hier auch einiges über die experimentelle Geschwulstforschung erwähnt.

Die Experimentatoren sind bei ihren Versuchen von zwei Theorien ausgegangen:

1) Der Reiztheorie Virchows.

2) Der Theorie der embryonalen Keime Cohnheims.

Tatsache ist, daß viel Geschwülste und vor allem auch bösartige im Anschluß an akute oder chronische Irritationen sich entwickeln. Die Art der Reize ist höchst verschieden: mechanische, chemische, thermische, aktinische, bakterielle, parasitäre Reize oder Schädigungen kommen in Betracht.

Es erübrigt sich auf die verschiedenen Arten von Krebsen einzugehen, die sich infolge besonderer Einwirkungen obengenannter Art bilden können.

An die Cohnheim'sche Theorie, welche alle Geschwülste aus embryonalen Keimen ableitet, die nicht typisch in den organischen Aufbau des Körpers eingegliedert wurden, schließen Experimente an, welche mit Verpflanzung fetaler Gewebskeime arbeiten. Darauf näher einzugehen, liegt nicht im Rahmen dieser Arbeit.

Wenden wir uns nun zur speziellen Ätiologie der primären Tubencarcinome, so wissen wir, daß gerade bei der Erforschung der primären Tubencarcinome schon früh der Kampf für und wider die Entstehung dieser Carcinome auf der Basis einer Entzündung entbrannte.

So haben vor allem Sänger und Barth mit aller Entschiedenheit das Auftreten der Geschwulst auf dem Boden einer chronischen, meist eitrig gewesenen, aber nicht mehr eitrigen langjährigen Salpingitis betont. Hiervon gibt es ihrer Ansicht nach keine Ausnahme. Tatsächlich lassen sich auch bei fast allen Fällen von primären Tubencarcinomen entzündliche Erscheinungen an den erkrankten Tuben nachweisen.

Sänger und Barth führten dann auch weiterhin für die Bedeutung der Salpingitis hinsichtlich der Entstehung des primären Tubencarcinoms an, daß von zwölf verwertbaren Fällen sechs steril befunden wurden, fünf hatten nur einmal und nur einer dreimal geboren. Die letzte Geburt soll in diesem Falle

aber bereits zwölf Jahre zurückgelegen haben. Nach einer weiteren Zusammenstellung Kehrers aus dem Jahre 1908 waren unter 52 Fällen der Literatur 14 steril und 20 hatten nur einmal geboren. Theilhaber und Edelberg weisen an ihrem Materiale nach, daß in dreiviertel aller Fälle der Tubenkrebs bei Frauen auftritt, die garnicht oder nur einmal geboren haben und erklären dieses damit, daß ein Trauma hier nicht in Betracht kommt, sondern daß der Eileiterkrebs auf der Basis einer chronischen, meist gonorrhoischen Entzündung entsteht. Diese bedingte ihrerseits die Einkindersterilität. So stützen sich die Anhänger der Entzündungstheorie stets auf die relative Sterilität, die sie auf Entzündung zurückführen, die der Neubildung vorausgegangen ist. Demgegenüber führt Stolz Fälle an, die beweisen, daß die Sterilität bei den an primärem Tubencarcinom erkrankten Frauen nicht häufiger ist, als bei den an anderen Geschwulstbildungen Leidenden. Nicht unerwähnt mag bleiben, daß nach der Anschauung Horrock's, die der Entzündungstheorie nahesteht, direkt Mikroben als Veranlasser des Eileiterkrebses anzusehen sind. Auch er weist darauf hin, daß das Tubencarcinom hauptsächlich bei sterilen Frauen vorkommt, im Gegensatz zum Carcinoma corporis et cervivis uteri.

Diese Beziehung der Genitaltumoren zur Sterilität hat neuerdings A. Mayer klarzulegen versucht. Hinsichtlich des Myoms sagt er: Die Sterilität ist weder die Ursache noch die Folge des Myoms, sondern sie ist zusammen mit dem Myom die Folge der gestörten Eierstockfunktion. Eine ähnliche Rolle wie bei dem Myom scheint die Sterilität auch bei den Ovarialtumoren und beim Uteruscarcinom zu spielen. Unter den gutartigen Overialtumoren war es möglich, in 6,3% Fällen bei den Pseudomucimkystomen Sterilität festzustellen, bei den Dermoiden gar in 22,8% und bei den papillären Kysadenomen in 25%. Bei den primären Ovarialcarcinomen fand er viel häufiger Sterilität, als bei den sekundären. Das spricht nach A. Mayer's Ansicht dafür, daß man es bei dem primären Eierstockscarcinom mit einem gemeinsamen Agens zu tun hat, das zuerst Sterilität und dann Carcinom auslöst, mithin die Sterilität gewissermaßen als präcanceröses Stadium anzusehen wäre.

Am widerspruchlosesten kann man diese Dinge wohl so erklären, daß man annimmt, daß Sterilität und Geschwulst Folgen einer gemeinsamen Ursache sind, die den Eierstock so verändert, daß es einerseits zur Sterilität und andererseits zur Geschwulstbildung kommt. Rein schematisch diese Vorgänge dargestellt, würde das etwa folgendermaßen aussehen:

d. h. also, das Agens ruft eine Veränderung, sagen wir mal eine Dysfunktion des Eierstockes hervor, daß es einerseits zur Sterilität, andererseits zur Bildung einer Geschwulst kommt.

Die Entzündungstheorie wurde besonders von Eckhardt, Peham und Stolz bekämpft. Ihrer Ansicht nach sprechen die geringen entzündlichen Erscheinungen der von dem Carcinom nicht mitergriffenen Tube, sowie das meist einseitige Vorkommen der Erkrankung gegen eine ätiologische Bedeutung der chronischen Entzündung. Sie geben aber gerne zu, daß Entzündung in der Tube eine gewisse Disposition zur krebsigen Entartung schaffen könne, nicht aber, daß jedem Tubencarcinom eine Entzündung vorausgegangen sein muß. Es sind denn auch in der Folgezeit primäre Tubencarcinome beobachtet worden, bei denen entzündliche Erscheinungen an der Tube fehlten. Wo sie aber vorhanden waren, entstand oft die Schwierigkeit, festzustellen, ob sie primär oder sekundär waren. Von den Autoren sehen die einen in der Entzündung das primäre und schieben ihr darum eine mehr oder minder große Bedeutung für die Entstehung des primären Tubencarcinoms zu.

Die anderen fassen die entzündlichen Erscheinungen als sekundär auf, als Reaktion des Tubengewebes gegenüber der Neubildung. Gewissermaßen als Zwischenstufe zwischen Entzündung und Tubencarcinom kann man auch die Papillome bezeichnen. Denn aus ihnen entsteht nicht selten, wie schon

Doran betont hat, durch bösartige Entartung der primäre Eileiterkrebs. Diese Papillome hinwiederum finden sich nicht sehr selten bei katarrhalischen und eitrigen Entzündungen.

Sänger und Barth schließen sich dieser Ansicht an, halten aber daran fest, daß das Tubencarcinom direkt aus der entzündeten Schleimhaut auch ohne diese Zwischenstufe des gutartigen Papilloms entstehen kann.

Wie schon erwähnt, ist auch das Alter der Frau als ätiologischer Faktor bei der Entstehung des Eileiterkrebses zu berücksichtigen. Hier spielt gerade die Zeit der abklingenden Geschlechtsreife oder die Klimax eine bemerkenswerte Rolle. Schon Sänger und Barth haben dem Klimakterium eine unverkennbare Einwirkung auf die Genese des Tubencarcinoms zugeschrieben. Nach ihrer Aufstellung standen von 14 Fällen, bei denen Altersangaben vorlagen, 10 in einem Alter von 43 bis 50 Jahren, 3 in einem solchen von 56, 58 und 60 und nur ein Fall im 36. Jahr. Bei den später berichteten Fällen schwankte das Alter zwischen 40 und 60 Jahren. Zweimal wurde die Erkrankung bei 70jährigen Frauen gefunden. Wenn auch Fälle bekannt wurden, in denen das Klimakterium noch nicht eingetreten war — so berichtet Orthmann noch von einer 37jährigen und Norris sogar von einer 27jährigen Patientin — so ist doch daran festzuhalten, daß gerade die Wechseljahre besonders bei der Entstehung des primären Tubencarcinoms von Einfluß sind, man also mit seinem Auftreten am häufigsten im 5. Dezennium zu rechnen hätte.

Wie steht es nun mit der Ausbreitung und Metastasenbildung der primären Tubencarcinome?

Wir haben gesehen, daß sich die rein-papilläre Form in ihrem Wachstum meist auf die Tube beschränkt. Nur sehr selten dringt sie und dann nur an einzelnen Stellen in die Tubenwand ein. Die papillär-alveoläre Form dagegen neigt in viel höherem Maße zum Hineinwuchern in die Tubenwand. Häufiger findet man sie bis an die Serosa vorgedrungen. Fischel berichtet von einem Fall, bei dem auch die Serosa durchbrochen und bei dem es infolgedessen zu einer Ausbreitung des Tumors im Netz und Peritoneum gekommen war.

Das primäre Tubencarcinom kann sich nur auf eine Tube beschränken und als solide Geschwulst erscheinen. In den meisten Fällen aber, besonders wenn es erst spät zur Beobachtung kommt, tritt als verheerendes Moment die Metastasierung hinzu, wodurch ein Krankheitsherd geschaffen wird, der sekundär in Abhängigkeit von dem primären Herde aus in mehr oder weniger großer Entfernung davon entsteht. Zunächst können die Tumorzellen kontinuierlich meist in Lymphgefäßen, seltener in Blutgefäßen strangförmig wachsen und erst später, meist in einer Lymphdrüse wieder umfangreichere Geschwülste bilden. So werden die angrenzenden Teile der Mesosalpinx und das Lig. latum und weiterhin die Lymphdrüsen des Beckens und des retroperitonalen Raumes angegriffen.

Weitaus die meisten Metastasen aber kommen diskontinuierlich zustande dadurch, daß sich von der primären Neubildung Zellen oder größere Gewebsteile ablösen und nun mit dem Lymph- oder Blutstrome an andere Stellen in Lymphdrüsen, vor allem aber in innere Organe gelangen und sich hier vermehren. Hauptsächlich dem Lymphstrome ist bei der Beförderung der Krebszellen die größte Bedeutung beizumessen. Die Ausbreitung folgt oft eng dem Verlauf der Lymphgefäße, im Gegensatz zu den Sarkomen, die mehr den Blutstrom bevorzugen.

Daß es in seriösen Höhlen zu Implantationsmetastasen kommen kann, wissen wir, da hier die Geschwulstzellen durch die Bewegung der Eingeweide über die freien Flächen ausgebreitet werden, sich hier und dort festsetzen und wuchern.

Seltener sind die Impfmetastasen, bei denen durch irgendwelche operative Maßnahmen Tumorzellen gelegentlich, wie z. B. bei Ovarialgeschwülsten in die Bauchhöhle gelangten und dort Geschwülste erzeugten.

Von all diesen Metastasen aber sind unstreitig die wichtigsten die durch den Lymphstrom hervorgerufenen. Nebenstehendes Schema[1]) soll uns grob mechanisch einen Überblick über die uns hier besonders von Bedeutung erscheinenden Lymphgefäße und regionären Lymphdrüsen des Uterus, der Ovarien und der Tuben verschaffen:

[1]) Schema nach Poirier, Progrès médical 1889.

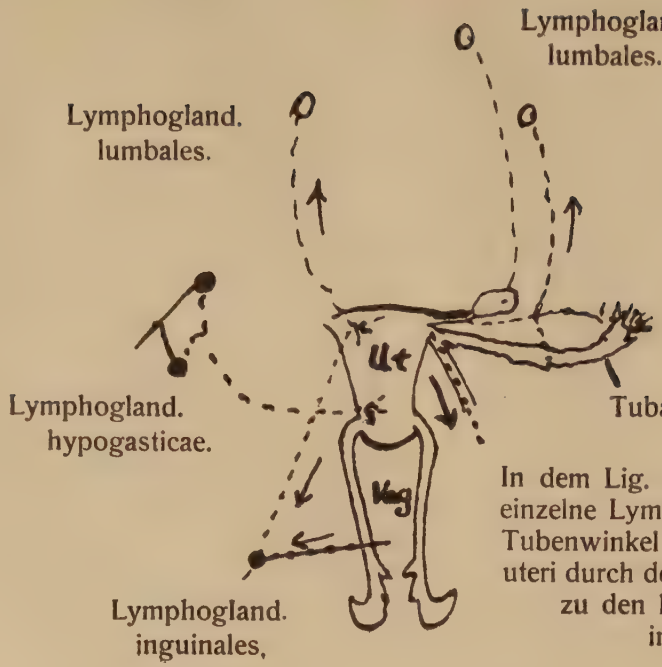

In dem Lig. teres uteri verlaufen einzelne Lymphstämme von dem Tubenwinkel und dem Fundus uteri durch den Canalis inguinalis zu den lymphoglandulae inguinales.

Bemerkt sei hierzu noch, daß die Glandulae hypogastricae die erste Drüsenstation des Collum uteri in den meisten Fällen darstellen, in manchen aber außerdem noch die Gland. sacrales laterales.

Weitere Abflußwege der Lymphgefäße aus dem Fundus uteri gehen zu den Lymphoglandulae iliacae externae. Von dem untersten Teile der Scheide und ihrer Mündung in den Sinus urogenitalis sowie auch von den Labia pudendi gehen die Lymphgefäße zu den Lymphoglandulae inguinales.

Eine Übersicht der in der Literatur niedergelegten Fälle zeigt, daß die Gebärmutter und die Ovarien am häufigsten metastatisch ergriffen sind. Für den Uterus stehen drei Wege hierzu offen, nämlich die Lymphbahnen, die Tube und der retrograde Blutweg. Die relativ häufigen Implantationsmetastasen sucht Ruge durch die offene Verbindung der Tube mit dem Peritoneum und dem Uterus, durch den uterinwärts gerichteten Wimpernstrom und die Peristaltik zu erklären.

Die Krebszellen sind aber nicht allein auf die offene Verbindung der Tube mit dem Peritoneum angewiesen, um in letztere zu gelangen; oft ist diese ja auch durch Verwachsungen usw. nicht mehr vorhanden. Für diese Fälle sucht Amreich den Vorgang etwa wie folgt zu erklären. Die Tumoren wachsen nach der Seite des geringsten Gewebswiderstandes, also nach dem leicht dehnbaren Tubenlumen. Da die Tubencarcinome fast immer in dem leicht dehnbaren ampullären Teil der Tube sich entwickeln, so kann dies nach Schottländer als exophytisch zu bezeichnende Wachstum geraume Zeit andauern. Erst, wenn der Innendruck in der von den Tumorenmassen erfüllten Tube ein großer ist, beginnt das endophytisch ins Gewebe tendierende Wachstum. Die dünne Tubenwand ist dann bald durchwachsen, und auf diese Weise können Neoplasmazellen ins Peritoneum kommen, wo dann die Darmbewegungen für die Verbreitung der Carcinomzellen sorgen. Wenn die Krebszellen in die Bauchhöhle kommen, findet sich das typische Charakteristikum, daß die Inplantation immer zuerst in den Ovarien stattfindet. Die Zellen des Keimepithels weichen vor den auf ihnen haftenden Tumorzellen auseinander und gestatten ihnen die Ansiedelung zwischen ihnen.

Außer diesen häufigen, vom primären Tubencarcinum ausgehenden Metastasen im Ovarium und Uterus finden wir entsprechend der Metastasierungsmöglichkeit des Eileiterkrebses, wie sie oben geschildert wurde, Metastasen auch in fernliegenden Organen. So sind solche von Kehrer im Netz, Magen und Darm beschrieben worden, von Amann im Beckenperitoneum und Netz und von Cullen im Rectum. Doran schildert eine, die sich in der Harnblase vorgefunden hat. Selten sind Metastasen in der Leber. (Westermark.)

Auch einige Fälle von Impfimplantationen nach Operationen sind in der Literatur genannt. So eine im Scheidengewölbe;[1]) ein anderer Fall[2]) zeigte eine Metastase in der Umgebung der Bauchnarbe nach einer wegen einer Pyosalpinx vorgenommenen Extirpation. Die Untersuchung der Tube ergab aber, daß es sich um ein Rezidiv eines primären Tubencarcinoms handelte. Kiwisch erwähnt noch einen Fall, wobei es infolge Carcinoms der Tube zu einer Berstung derselben mit nachfolgender Peritonitis kam.

Finden wir nun, entsprechend dem Gesagten, von einem primären Eileiterkrebs ausgehend, nicht nur das Ovarium derselben Seite und den Uterus, sondern auch die andere Tube carcinomatös ergriffen — es geschieht dies in etwa ein Drittel der Fälle — so besteht die Möglichkeit, daß es sich hier ebenfalls um einen primären oder aber um einen sekundären Tumor handelt. Solche doppelseitigen primären Tubencarcinome sind in der Literatur beschrieben worden, wobei aber nicht immer einwandfrei festgestellt wurde, ob es sich nicht doch schließlich bei dem Carcinom der anderen Tube um eine Metastase gehandelt hat. Beschränken wir uns zur näheren Erläuterung auf zwei Fälle der jüngeren Zeit.

In dem einen Falle[3]) handelt es sich um zwei Tumoren, die beide fast genau dieselbe Ausdehnung und Größe besaßen. Trotz des relativ ausgedehnten Wachstums derselben, fand kein Durchbruch durch die Serosa und kein Übergreifen auf die Umgebung statt. Auch waren keinerlei Metastasen zu be-

[1]) v. Rosthorn.
[2]) v. Osterloh.
[3]) Schäfer.

merken. Beide Tumoren hatten sich auf die Tuben selbst beschränkt und waren noch völlig isolierbar. Die Tubenostien waren beiderseits verschlossen, sodaß eine abdominale Überwanderung von Carcinomteilen von der einen auf die andere Tube kaum denkbar erscheint. Dieser Befund ließ den Schluß zu, daß es sich hier um primäre Tubencarcinome handelte. Andererseits glaube Einsle aus der Tatsache, daß doppelseitige Tubencarcinome meist sehr verschiedene Größe und Ausdehnung besitzen, dabei meist auf der einen Seite durch die Serosa oder das Tubenostium durchgewuchert sind, schließen zu dürfen, daß es sich bei den sogenannten doppelseitigen primären Tumoren um einen primären der einen Tube und einen sekundären Implantationstumor der anderen Tube handelt.

In dem zweiten Falle schließt Kalmann aus der Tatsache, daß beide Tuben verschlossen waren und der Uterus nichts von Carcinom aufwies, auf die primäre Natur des Tumors beiderseits. Da aber in diesem Falle in der Anamnese ein „nervöses Magenleiden" angeführt wurde, ist die Vermutung nicht ganz von der Hand zu weisen, daß eine Magencarcinom-Metastasierung vorgelegen haben könnte.

Ich komme jetzt zur Besprechung des eigenen Falles von primärem Tubencarcinom.[1])

Patientin war von Vaters Seite aus gesund. Die Mutter ist an Gebärmutterkrebs gestorben, ebenso eine Schwester der Mutter. Zwei Töchter dieser Tante starben an Brustkrebs. Eine zweite Schwester der Mutter wurde an Brustkrebs operiert; eine dritte Schwester hatte eine „Lebererkrankung", und ein Bruder der Mutter starb an Schlundkrebs.

Die Patientin hat bis 1911 — 46 Jahre alt — fünfmal geboren; Periode war immer regelmäßig, seit zwei Jahren stark. Vor einigen Jahren wurde vom Hausarzt ein Cervixpolyp entfernt. In letzter Zeit übelriechender Ausfluß.

Am 7. V. 1911 starke Blutung, sodaß für den Transport nach dem Krankenhaus Scheidentamponade nötig war.

---

[1]) Uebermittelt durch San.-Rat Dr. Heil-Darmstadt.

9. V. Entfernung eines ziemlich großen Cervikalpolypen mit nachfolgender Ausschabung und intrauteriner Ätzung mit Jodtinktur.

1912. 26. IX. Periode alle 3½ Wochen, stark. Uterus normal groß, retrovertiert. Portio glatt. Linkes Ovarium deutlich in normaler Größe fühlbar.

1913. 12. XII. Menstruation wie 1912. Uterus normal groß, anteflektiert, retrovertiert. Vor und über dem Uterus ein glatter, praller, außerordentlich verschieblicher Tumor, der als Cystoma ovarii simplex ausgesprochen wird.

1914. 31. I. Der kleine linksseitige Ovarialtumor ist viel weniger deutlich fühlbar. 8. VI. Status idem.

1916. 16. III. Der kleine Ovarialtumor ist nicht mehr deutlich nachweisbar.

1919. 4. I. Patientin ist jetzt 52 Jahre alt. Hatte 1917 noch dreimal ihre Menstruation, zuletzt vor ½ Jahr.

1924. Pat. ist jetzt 58½ Jahre alt.

10. I. Anfang September 1923 befand sich Pat. vollkommen wohl. Anfang Sept. stellte sich geringer Ausfluß und einmal eine schwache Blutung ein. Am 9. I. plötzlich starker blutiger Ausfluß und bei der heutigen Untersuchung (10. I.) wässeriger Ausfluß. Träger Stuhlgang, Druck auf die Harnblase.

Befund: Portio glatt, Uterus kaum vergrößert; linksseitiger, undeutlich abgrenzbarer Adnextumor, der schon vor einigen Jahren festgestellt worden war, jetzt aber größer geworden zu sein scheint.

11. I. Gebärmutterausschabung wegen Verdacht auf Corpuscarcinom. Bei der Dilatation des Halskanals fließt reichlich seröse Flüssigkeit aus der Gebärmutter. Die Ausschabung fördert nur wenige Schleimhautpartikel zu Tage.

Mikroskopischer Befund: (Dr. Schneider, Pathologisches Institut, am Stadtkrankenhaus): Die kleinen Gewebsbröckelchen haben einen Durchmesser von 1—2 mm und eine unregelmäßige zerfetzte Begrenzung. Sie sind noch ziemlich gut färbbar und lassen nirgends normalen Schleimhautbau erkennen; vielmehr bestehen sie aus einer dichten zelligen Masse. Diese ist durch schmale, spärliche bindegewebige Sep-

ten und Gefäßchen undeutlich gegliedert in rundliche und längliche solide Alveolen. In den Alveolen liegen dicht gedrängte ziemlich große und gutbegrenzte Zellen von rundlicher oder leicht polyedrischer Form. Das Protoplasma ist nicht sehr reichlich, meist licht. Die Kerne sind ungleich groß, hell, wenig strukturiert, meist rund, vielfach in mitotischer Teilung. In den Stromazügen sind Lympho- und Leukozyten spärlich eingestreut. Ab und zu Hämorrhagien, keine Nekrosen.

Diagnose: Medulläres solides Carcinom in starker Wucherung von unreifem Bau.

Auf Grund dieses Befundes wurde am 21. I. 1924 die vaginale Totalexstirpation des Uterus vorgenommen. (San. Rat. Dr. Heil, Darmstadt). Von der Exstirpation des schon seit Jahren bestehenden, als chronisch-entzündlich angenommenen linksseitigen Adnextumors sollte, um den Eingriff nicht zu komplizieren, abgesehen werden. Als sich aber aus der durchgetrennten linken Tube bröckelige Massen entleerten, die an der Malignität des linksseitigen Adnextumors keinen Zweifel ließen, wurde die Operation abdominell mit Entfernung der beiderseitigen Adnexe vollendet. Der Verlauf war fieberfrei; nach langsamer Erholung Entlassung.

Operationsbefund.

24. I. 24. Makroskopischer Befund: Der exstirpierte Uterus zeigt makroskopisch nirgends Tumors. Seine Schleimhaut ist nur leicht verdickt. Die linke Tube ist stark geschlängelt und etwas zystisch erweitert. Sie enthält im Innern bröcklige Massen und grob-papillären Bau, die an der Schleimhaut anhaften.

Daneben besteht eine wallnußgroße Parovarialzyste mit zarter Schleimhaut und serös-schleimigem Inhalt.

Die rechte Tube ist etwas zystisch erweitert und enthält blutigen Inhalt.

Mikroskopischer Befund:

Linke Tube: Die Wandstruktur ist stark verwischt. Von der Schleimhaut ist nichts mehr zu entdecken. Das ganze Innere ist von bröckligen Tumormassen eingenommen. Die





Grenze gegen die Muskulatur ist ganz unscharf. Vielfach sieht man noch Muskelzüge in die Tumormasse einstrahlen.

Nach außen besteht noch eine dünne, tumorfreie Grenzschichte. Diese zeigt eine glatte Serosa-Begrenzung, dann folgt ein aufgequollenes, von Lymphocyten durchsetztes Bindegewebe mit größeren Gefäßen. Nach innen erkennt man in den aufgequollenen Bindegewebszügen noch glatte Muskelfasern. Dann folgen schon die ersten Tumorzüge.

Der Tumor zeigt einen solid-alveolären bis grobbalkigen Bau. Dazwischen finden sich nur spärliche, zarte Stromazüge. Das Tumorgewebe ist im ganzen noch gut färbbar, nur gegen das Lumen zu besteht Zellzerfall, doch ist dieses Material meist abgebröckelt. Innerhalb der Zellmassen besteht keine deutliche Anordnung. Man erkennt zwar außen noch vielfach zylindrische Basalzellen, dann aber liegen die weiteren Zellen wirr durcheinander, bald mehr in länglichen Zügen, bald von mehr rundlich polyedrischer Form. Nirgends drüsige Strukturen. Das Protoplasma ist spärlich, bald dunkler, bald aufgelichtet. Die Kerne sind groß und ungleich, bald rund, bald oval, manchmal Riesenformen, im ganzen chromatinarm, hell. Mitosen sehr reichlich. Das Stroma ist von spärlichen Lymphocyten durchsetzt. In manchen Partien findet sich in dem entzündlich infiltrierten Stroma reichlich Blutpigment.

Diagnose: Ausgedehntes, das Tubenlumen füllendes Carcinom ohne Durchbruch, von solid-alveolärem Bau. Im ganzen unreif, dem Basalzelltypus nahestehend, stark wuchernd.

Rechte Tube: Die rechte Tube zeigt ein erweitertes Lumen mit fast faltenloser, leicht warziger, dünner Schleimhaut. Darunter folgt eine kräftige, gut begrenzte Muskelschichte und eine zarte, dünne Serosa. Die Schleimhaut zeigt fast überall noch eine niedere Epitheldecke, die öfters drüsenähnliche Ausbuchtungen zeigt. Das Epithel ist flach-kubisch, selten zylindrisch, flimmerlos, einschichtig, oft von Leukocyten durchwandert, streckenweise defekt. Die Kerne sind auffallend plump, chromatinreich. Das Stroma ist stark von Lymphocyten und Leukocyten durchsetzt, locker, gefäßreich, ab und zu Blutpigment. In der Muskularis geringe perivasculäre

Lymphocyten-Infiltration, sonst keine Veränderungen. Serosa glatt.

Diagnose: Chronisch-eitrige haemorrhagische Salpingitis ohne gonorrhoischen Habitus.

Die Parovarialcyste zeigt eine dünne bindegewebige Wand und starke Fasern und geringen Zellgehalt. Die Innenfläche ist nicht ganz glatt, zeigt öfters höckerige Prominenzen, die Epithelbekleidete Sekundärcysten darstellen. Das Epithel ist hier und an der übrigen Oberfläche regelmäßiges, einschichtiges, dichtes Zylinderepithel.

Diagnose: Einfache seröse Cyste, wahrscheinlich parovarialer Natur.

Uterus: Der Uterus zeigt im Körper eine dünne, zellreiche Schleimhaut mit spärlichen, engen, ruhenden Drüsen. Die Muskelschichte ist in der Umgebung etwas haemorrhagisch und ödematös, nach der Tiefe gut erhalten. Die Gefäße sind sklerotisch verdickt. An der Cervix findet sich vielfach einfaches, zum Teil erodiertes Zylinderepithel. Darunter wenig Drüsen und eine mäßige entzündliche Infiltration. Nirgends in der Uteruswand läßt sich Tumor nachweisen.

Zunächst der weitere Verlauf der Krankengeschichte.

Am 4. VII. 1924: Entfernung der letzten vaginalen Fäden. Die Palpation ergab im Scheidengewölbe oder in den Parametrien nirgends eine Resistenz. In den beiden Ecken der Scheidengewölbswunde Stumpfgranulationen, die mit der Curette entfernt wurden.

Die mikroskopische Untersuchung ergab einfaches, akut entzündliches Granulationsgewebe.

Am 28. XI. 1924 stellte sich Patientin wieder vor. Subjektives Wohlbefinden, gesundes Aussehen. Noch immer geringer Fluor, kein Rezidiv.

Die Patientin wurde nach der Operation von August bis Oktober 1924 bestrahlt.

1925. 5. I. Vor einigen Tagen traten starke Blutungen aus dem Mastdarm auf. Die rektale digitale Untersuchung ergab nichts Besonderes.

8. I. **Rektoskopischer Befund:**

In etwa 13 cm Höhe geringe Blutung aus der Rektumschleimhaut. Das Rektum läßt sich nicht vollkommen entfalten, weil anscheinend Verwachsungen vorlagen; keine ulcerierte Stelle der Rektumschleimhaut.

Die vaginale Untersuchung ergab: linksseitiger derber Rezidivtumor.

Nach mehrtägiger Krankenhausbehandlung wurde Patientin bei gutem Allgemeinbefinden entlassen.

16. V. Wiederholte Darmblutungen in der Zwischenzeit. Häufig Herzbeschwerden. Patientin war sichtlich schwächer geworden.

Etwa im Juni desselben Jahres wurde bei der Patientin in einem auswärtigen Krankenhause ein anus praeternaturalis angelegt. Einige Monate später erlag sie ihrem Leiden, etwa 1½ Jahre nach der Operation.

Bei der kritischen Betrachtung dieses Falles sehen wir, daß schon die Anamnese dieses Falles durch die Häufung von Carcinomfällen mütterlicherseits von besonderem Interesse und als Beitrag zur Kasuistik sogenannter „Carcinomfamilien" nicht ohne Belang ist.

Für die Frage nach der Ätiologie des primären Tubencarcinoms ist der Fall insofern verwertbar, als er für die besonders von A. Martin betonte entzündliche Grundlage spricht, da die mirkroskopische Untersuchung der rechten Tube eine alte, nicht gonorrhoische Pyosalpinx ergab, und da auf der linken Seite durch Jahre hindurch eine Adnexgeschwulst festgestellt worden war, deren Befund allerdings gewechselt hatte.

Bei der 1913 palpierten cystischen Geschwulst hat es sich vielleicht um eine große, später geplatzte Follikelcyste gehandelt mit gleichzeitiger entzündlicher Erkrankung der linken Tube, wofür die eitrige Erkrankung der rechten Tube sprechen dürfte. Das Zusammentreffen von Tubencarcinom und Pyosalpinx ist nach A. Martin sehr selten.

Die Entstehung des Tubencarcinoms dürfte in die Zeit nach 1918, vielleicht in die Jahre 1921—1922 zu verlegen sein, da sich erst im September 1923 klinische Symptome (geringer

Ausfluß, Blutung) bemerkbar machten, die 1924 die Patientin wieder zum Arzte führten; jedenfalls fällt sie in die klimakterische Zeit der Patientin, ein Umstand, auf dessen Bedeutung auch schon A. Martin hingewiesen hat.

Während die im Dezember 1913 vorgenommene Probeausschabung nichts ergeben hatte, förderte die vom 11. I. 1924 geringe Schleimhautpartikel zutage, die sich mikroskopisch als Carcinom erwiesen. Da weiterhin die eingehende Untersuchung des exstirpierten Uterus diesen sowohl hinsichtlich der Schleimhaut als auch der Muskelwand als vollkommen frei von Carcinom ergeben hat und ein Durchbruch durch die Wand nicht vorgelegen hat, bleibt nur die Erklärung übrig, daß diese carcinomatösen Partikel aus der erkrankten Tube in die Uterushöhle gepreßt worden waren und bei der Ausschabung von der Curette herausbefördert wurden.

Hätte auch diesmal die Ausschabung der im übrigen gesunden Uterusschleimhaut wieder nichts ergeben, so wäre das Tubencarcinom nicht als solches erkannt worden. Und weiterhin: hätten sich nicht bei der vaginalen Operation die verdächtigen Bröckel aus der Tube entleert, so wäre auch jetzt noch nicht zur Entfernung des vaginal schwer auslösbaren Adnextumors geschritten worden.

Daß er sich bei diesem ganz geringfügigen Carcinombefund der Uterusschleimhaut um ein sekundäres Tubencarcinom gehandelt haben könnte, ist wohl ausgeschlossen; ebensowenig kann man bei dem vollständig negativen Befund an dem exstirpierten Uterus eine metastatische Erkrankung des Uterus annehmen, die nach Ruge II in 12% der Fälle vorkommt. Auch die Übereinstimmung des mikroskopischen Befundes, der durch die Ausschabung gewonnenen Schleimhautpartikelchen mit dem Tubencarcinom spricht unbedingt dafür, daß diese uterinen Schleimhautpartikel aus der primär carcinomatös erkrankten Tube stammen.

Daß tatsächlich ein Transport von Krebsteilchen aus der Tube in den Uterus stattfinden kann, zeigt ein Fall von Drutmann.

Auch hier wurde auf Grund der mikroskopischen Untersuchung der ausgeschabten Uterusschleimhaut die Diagnose

auf Corpuscarcinom gestellt und die abdominale Totalexstirpation des Uterus und der Adnexe ausgeführt.

An dem exstirpierten Uterus fand sich im uterinen Teil der rechten Tube, mitten im Myometrium, eine etwa erbsengroße erweichte Stelle, die sich mikroskopisch als „Carcinom mit exquisit adenomatösem Bau" erwies. Dietrich läßt diesen Fall nicht als einwandfreies primäres Tubencarcinom gelten und nimmt eher an, daß das Adenocarcinom des Corpus uteri auf die Tube übergegangen ist. Auf Grund der ausführlichen Darstellung Drutmanns muß man aber zu der Ansicht gelangen, daß es sich in der Tat um ein primäres Tubencarcinom gehandelt hat, da „an den zahlreichen, aus dem Cavum uteri entnommenen Stücken auch in der Nähe der Einmündung der rechten Tube nirgends eine carcinomatöse Infiltration nachgewiesen werden konnte."

Da sich an dem aufgeschnittenen Uterus (Drutmann) zunächst kein irgendwie pathologischer Befund erheben ließ und sich nur entsprechend dem uterinen Teil der rechten Tube mitten im Myometrium eine etwa erbsengroße, erweichte Stelle fand, so möchte man annehmen, daß bei der vorausgegangenen Ausschabung diese carcinomatös erkrankte Stelle gar nicht direkt von der Curette getroffen war — wobei wahrscheinlich auch mehr carcinomatöses Material entfernt worden wäre — sondern, daß wie in unserem eingangs angeführten Falle, Partikel der carcinomatös erkrankten Tube in das Uteruscavum gelangt und hier rein zufällig in den Bereich der Curette gekommen waren. Die mikroskopische Untersuchung führte zur Diagnose „Carcinom" und damit zur Totalexstirpation des als carcinomatös erkrankt angenommenen Uterus, während tatsächlich die interstitielle Tube der Primärsitz des Carcinoms war.

Auch Thaler gibt an, daß Carcinombröckel aus der Tube in den Uterus übertreten können. Anderseits geben v. Franqué, Ruge II und andere Autoren[1]) gleichbeschaffene Carcinome in Tuben- und Uterus-Schleimhaut an, bei freiem Myometrium, wobei sie das Uteruscarcinom als Implantationsmetastase des Tubencarcinoms erklären.

---

[1]) cf. Dietrich.

Trotz anscheinend radikaler Exstirpation erlag unsere Patientin schließlich einem Rezidiv, dem leider häufigsten Ausgang des Tubencarcinoms. Ob dieses Rezidiv von einer Impfimplantation intra operationen bei Gelegenheit der Durchtrennung der Tube ausging, oder ob eine sonstige Drüsenmetastase auf das Rectum übergegriffen hat, läßt sich mangels einer Sektion nicht beurteilen.

Das sekundäre Tubencarcinom.

Zunächst sei eine allgemeine Besprechung des sekundären Tubencarcinoms vorausgeschicht.

Während das primäre Tubencarcinom immer mehr einer eingehenden Betrachtung unterzogen wurde, galt die Kenntnis des metastatischen, sekundären noch als Seltenheit.

Ribbert erwähnt in seinem Lehrbuch „Der Carcinom des Menschen" und in seinem „Lehrbuch der Allgemeinen Pathologie und der Pathologischen Anatomie" mit keinem Wort das sekundäre Tubencarcinom. Es mag dies darin seinen Grund haben, daß der sekundäre Tubencarcinom an klinischer und pathologischer Bedeutung ganz wesentlich dem primären Tubencarcinom nachsteht. Ist es doch ohne weiteres zu erwarten, daß bei primären Carcinomen der verschiedensten Organe Metastasen auf dem Lymph- oder Blutwege, oder durch Implantation in den Tuben auftreten können. Die Entscheidung, ob primär oder sekundäres Tubencarcinom vorliegt, wird in manchen Fällen, meist vorgeschrittenen, schwer, eventuell unmöglich. Man wird am Gesamtbild, dem Bau des Tumors, dem Nachweis des Ausgangs von der Schleimhaut, dem genauen Sitz, die Größe der einzelnen Tumoren berücksichtigen und die einzelnen Befunde genau gegeneinander abzuwägen haben.

Wie nun beim primären Tubencarcinom am häufigsten Ovarien und Uterus metastatisch ergriffen werden, so erkrankt auch umgekehrt die Tube vor allem vom Ovarium und vom Uterus aus carcinomatös. Nach Kehrer erscheinen die sekundären Tubencarcinome makroskopisch entweder als multiple knotenförmige, weiße Verdickungen, die an die Salpingitis

isthmica nodaso erinnern und zu späterer Zeit zu Mänteln zusammenfließen können, welche die Tube mehr oder weniger umgeben, oder in Form von warzigen oder polypösen Gebilden der Tubenserosa oder als breitbasig der Fimbrienschleimhaut aufsitzende Tumoren. In einer vierten Gruppe sind Metastasen in den Tuben erst mikroskopisch wahrzunehmen. Die Tuben verhalten sich dann genau so, wie in manchen Fällen von primärem Carcinom des Magens, der Gallenblase, der Mamma usw. die Ovarien, die auch makroskopisch gesund erscheinen, aber mikroskopisch bereits Krebsnester beherbergen können. Hinsichtlich der Ovarien sind es sowohl die soliden, wie die Cystencarcinome, die zu Tubenmetastasen führen, bald in kontinuierlichem Übergang, bald auf dem Lymph- selten auf dem Blutweg oder durch Implantation auf den benachbarten Fimbrien.

Die Häufigkeit der Metastasierung der Uteruscarcinome in den Tuben erleidet insofern eine Einschränkung als es sich hauptsächlich um Carcinome des Corpus uteri handelt. Beim Cervixcarcinom kommt es nur selten zu einer sekundären Erkrankung der Tube. Taussig beschreibt einen Fall von Cervixcarcinom mit Metastasen in Tube und Ovarien.

Schottländer und Cullen sowie Werner haben die gleiche Beobachtung hinsichtlich einer Metastasenbildung vom Cervixcarcinom in der Tube gemacht.

Kundrat jedoch untersuchte in 80 Fällen von Cervixcarcinomen mikroskopisch die Tuben, fand aber niemals Metastasen, während bei 24 Fällen von Corpuscarcinom dreimal Metastasen in den Tuben sich vorfanden. Werner sah bei 393 Cervixcarcinomen einmal, bei 33 Corpuscarcinomen dreimal sekundäre Tubenerkrankung.

Hier erfolgt die Metastasenbildung bald durch kontinuierliches Wachstum, bald durch Lymphgefäßtransport, bald durch Implantation von auf die Uterus-Serosa vorgeschrittenem Krebsmaterial. Ganz selten ist der retrograde Lumentransport vom Uterus in die Tubenlumina.

Metastasen ferngelegener Organe sind selten als zufällige Sektionsbefunde gefunden worden, so von primärem Car-

cinom der Mamma,[1]) der Gallenblase,[2]) des Magens,[3]) der Pleura und des Peritoneums.[4]) Kehrer demonstrierte an einem Beckenpräparate Tubenmetastasen nach primärem Carcinom der linken Niere. Alle Bauchhöhlenorgane waren frei von Carcinom, aber die retroperitonealen Drüsen zeigten sich in großer Ausdehnung vom Carcinom ergriffen. Der Serosa des abdominalen Abschnittes der linken Tube saß ein kirschgroßer gestielter Tumor auf, während die Schleimhaut des Fimbrienendes der rechten Tube einem viellappigen, kirschgroßen Carcinom zum Ausgang diente.

Hauptsächlich scheinen aber die gastroenterogenen Carcinome das weibliche Genitale heimzusuchen. Frankl hält die Häufigkeit von Metastasen dieser Carcinome in das weibliche Genitale für so groß, daß jeder Chirurg, der eine Frau wegen eines primären Magen- oder Darmcarcinoms operiert, sich vorher über den Zustand des inneren Genitales informieren soll. Anderseits soll es aber auch dem operierenden Gynaekologen zur Pflicht gemacht werden, daß er bei der Operation z. B. eines soliden Ovarialtumors auch immer daran denkt, daß es sich um ein metastatisches Carcinom des Magen-Darmtraktus handeln könnte. Frankl hat gefunden, daß bei gastroenterogenen, metastatischen Ovarialcarcinomen fast regelmäßig auch Erscheinungen am Uterus und an den Tuben wahrnehmbar sind, die eine Diagnose erleichtern. Die Organe sind in der Regel nicht vergrößert, ihre Gestalt ist nicht verändert, aber ihre Konsistenz ist anders geworden. Der Uterus ist fast knorpelhart, er ist viel härter als bei der sogenannten Metritis chronica. Diese Härte erklärt Frankl wie folgt:

„Während die Ovarien durch die eingeschleppten Krebsmassen in mehr oder minder mächtige carcinomatöse Tumoren verwandelt werden, die das Bild der sogenannten Krukenbergschen Tumoren haben, finden sich im Uterus, und zwar sowohl im Myometrium als auch in der Mucosa in gleicher Weise in der Tube kleine in Lymphgefäßen steckende Krebsherde. Diese wachsen hier nie zu größeren Tumoren aus, son-

[1]) Kantorowicz.
[2]) Wakasugi.
[3]) Glendining, Wakasugi.
[4]) Chiari.

dern sie bleiben nur mikroskopisch sichtbar. Dennoch sind die kleinen Tumorpfropfen in den Lymphgefäßen imstande, die Lymphwege zu verstopfen. Es kommt zur chronischen Lymphstauung, zu Bindegewebsverdichtung und Induration des ganzen Organs. Durch diese mikroskopisch endolymphatischen Metastasen im Uterus und in den Tuben unterscheiden sich die gastroenterogenen metastatischen Ovarialcarcinome von den autochtonen Eierstockskrebsen. Bei diesen kommt es nie zu einer carcinomatösen Propagation in die Lymphgefäße des Uterus, sondern höchstens zu Implantationsmetastasen auf dem Peritoneum."

Diesem Kriterium zur Unterscheidung der gastroenterogenen metastatischen Ovarialcarcinomen von den autochtonen Eierstockskrebsen kann man nicht uneingeschränkt beistimmen. Kommen doch auch lymphogene und haematogene Metastasen vor, allerdings nicht so häufig, wie Implatationsmetastasen auf Uterus, Tuben und Peritoneum.

Als Wege für die Metastasenbildung in den Tuben kommen von der nächsten Nachbarschaft, vom Uterus oder den Ovarien aus die schon vom primären Tubencarcinom her bekannten in Betracht.

Von fernen Organen her findet die Metastasierung statt, entweder durch Loslösung von Geschwulstteilchen, Wanderung derselben durch die Darmbewegungen in den Douglas, den „Schlammfang der Bauchhöhle", dabei seröse oder muköse Implantation der Carcinomzellen im Bereich der Tube. Oder aber, was seltener ist, es kommt zu einer retrograden lymphatischen Metastasierung. Auch eine haematogene Aussaat kann zustande kommen, wobei es dahingestellt sein mag, ob auf retrograd-venösem oder prograd-arteriellem Weg.

Kaufmann hält eine mucöse Implantation ins Ostium abdominale für eine Seltenheit. Er sah in einem solchen — es handelt sich um eine 59jährige Frau mit Gallertkrebs des Pylorusteils, auf das Duodenum übergreifend, dicke Infiltration des Netzes, knotige und diffuse Peritonealmetastasen besonders an der vorderen Wand; auf den kleinen Ovarien nur wenige gallertige Knötchen — beide Tuben in von Gallertkrebsmassen überquellende, förmliche Füllhörner verwandelt.

Aus den Ampullen ragten über hühnereigroße blutig-gallertige Krebsmassen hervor.

Auch eine retrograde lymphatische Metastasierung sah Kaufmann bei einer 54jährigen Frau mit Magencarcinom und Peritonealcarcinose. In diesem Fall war aber der retrograde Transport, was ganz selten ist, sogar in die Niere erfolgt.

Dasselbe kann auch bei Mammakrebs der Fall sein, wobei die Lymphbahnen von Pleura, Zwerchfell und Peritoneum sowie die großen Lymphdrüsensysteme die Metastasen vermitteln.

Wir können also bei diesen Tumoren-Metastasen an den Tuben sehen, daß sie zustande kommen:

1) als Teilerscheinung einer verbreiteten haematogenen Metastasierung,
2) bei einer Lymphangiosis carcinomatosa,
3) als isolierte peritoniale Implantation, insbesondere bei Primärcarcinom des Verdauungstractes,
4) als Teilerscheinung einer generalisierten Peritonealcarcinose.

Sitzenfrey hält es für möglich, daß bei primärem Uteruscarcinom abgelöste Krebspartikelchen durch kolikartige Kontraktionen in die Tube gelangen und hier implantiert werden können.

Schiller gelang es bei einem Fall von primärem Carcinom des Corpus uteri freiliegende Krebspartikel in der Tube vorzufinden. Es hatte aber keine Implantation von Carcinomzellen auf der Tubenschleimhaut stattgefunden. Die Tumorzellen sind nach Ansicht Schillers auch in diesem Falle vom Uterus her infolge Kontraktionen in die Tube hineingepreßt worden.

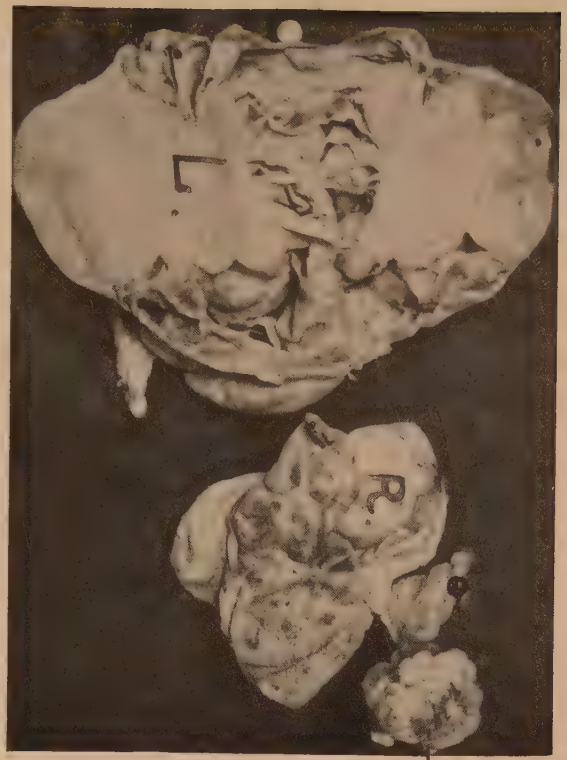

Carcinom des Ostium
tubae abdominale

Wir geben zur Illustrierung eines dieser Ereignisse unseren zweiten Fall, betreffend das sekundäre Tubencarcinom.

Die 47jährige verheiratete Patientin hat nie geboren. Die Untersuchung ließ die Diagnose auf multiple Myome + gleichzeitigem cystischen Tumor stellen. Die Laparotomie ergab geringen Ascites. Beiderseitig tuboovarieller Tumor. Metastasen waren keine vorhanden, weder auf den Därmen, noch am Netz. Die Abtastung von Leber und Pylorusgegend ergab nichts Pathologisches; in der dünnen Gallenblase waren mehrere Steine fühlbar.

Makroskopischer Befund:

Das Exstirpationspräparat besteht aus den beiderseitigen Adnexen des Uterus, und zwar findet sich links ein etwa faustgroßer Tumor des Ovariums mit ausgedehnten markigen, soliden gelblichen Partien. Daneben enthält er zahlreiche dünnwandige Cysten. Die linke Tube ist etwas verdickt, am Fimbrienende verschlossen. Dort finden sich mehrere bis zu kirschgroßen, wasserhelle Cystchen.

Rechts: An den rechten Adnexen besteht ein etwa hühnereigroßer Ovarialtumor von ähnlicher Beschaffenheit. Das Fimbrienende der zugehörigen Tube ist in höckerigen, etwa kirschgroßen Tumor umgewandelt. Sonst ist die Tube glatt, etwas verdickt, in der Mitte knotig aufgetrieben. Hier sitzt der Schleimhaut beweglich ein gestielter, länglicher markiger Tumor auf.

Mikroskopischer Befund:

Linkes Ovarium: Der Schnitt geht durch den markigen Tumorabschnitt. Man erkennt nur zellreiches Tumorgewebe, das in dichten Bälkchen angeordnet ist, die sich untereinander netzförmig verbinden. Zwischen den Bälkchen bleibt nur ein geringes Stromagerüst übrig, das schmale Septen oder rundliche Herdchen zwischen den Bälkchen bildet. Die Bälkchen sind im allgemeinen solide und bestehen aus dicht gedrängten, ungeordnet liegenden Zellen ohne sichtbare Zellgrenzen. Das Protoplasma ist spärlich, die Kerne sind

verhältnismäßig groß, mäßig chromatinreich, fein strukturiert, sehr ungleich in Form und Größe. Bald sind sie mehr rund, bald oval, selten länglich oder buchtig, öfters größere Formen bis zu Riesenformen. Zahlreiche Mitosen in allen Stadien, darunter pluripolare Formen. In manchen Balken ordnen sich die Zellen zentral um ein kleines Lumen. Selten sieht man mehrere Lumina nebeneinander in einem Balken. Das spärliche Stromagerüst enthält außer Gefäßchen eine geringe Anzahl von Plasmazellen.

Rechtes Ovarium: Ein Schnitt aus den markigen Teilen des rechten Ovariums trägt vielfach etwas anderen Bau. Unter einer dünnen Bindegewebskapsel sieht man zahlreiche kleine Tumornester und Stränge, die untereinander zusammenhängen, und dazwischen bestehen ausgedehnte Nekrosen. Das Stroma ist besonders um die Nester etwas reichlicher entwickelt als in dem andersseitigen Tumor und besteht aus spindelzellreichem feinfibrillärem Bindegewebe. Die Tumormassen in den Nestern besitzen nur an wenigen Stellen einen ähnlichen grobbalkigen Bau wie in dem linksseitigen Tumor; dabei sind die Balken meist von feinen, zahlreichen Sekundärlumina spitzenartig durchbrochen. Im übrigen sind die Zellen und ihre Kerne von ähnlicher Beschaffenheit wie in dem anderen Tumor. An den meisten Stellen verlieren die Tumorzüge ihre solide Beschaffenheit vollkommen. Die Lumina in den Balken werden weiter, verbinden sich untereinander, sodaß eine drüsenähnliche Struktur zustande kommt oder das Drüsenepithel sich in gyriforme Falten legt. Hier sind nun die einzelnen Epithelzellen mehr kubisch bis zylindrisch geformt, aber ohne Regelmäßigkeit der Anordnung begrenzen sie in einer oder mehreren Lagen des Lumen, wobei die Kerne dicht gedrängt wirr durcheinander liegen. Auch hier wieder zahllose Mitosen. Vielfach plötzliche Übergänge guterhaltenen Tumorgewebes in karyorektischem Zellzerfall mit Verfettung bis zur homogenen Nekrose.

Rechte Tube: Ein Tumorstückchen aus dem rechten Tumorknoten zeigt wieder sehr dichte kompakte, zellreiche Beschaffenheit. Hier überwiegt wieder der trabekuläre, netzig verflochtene Bau mit einem ganz spärlichen Stromagerüst in





den Maschen. Allerdings sind hier eine große Anzahl der Bälkchen nicht solide, sondern filigranartig, von zahlreichen Sekundärlumina durchbrochen. Um diese ordnen sich dann die Tumorzellen etwas radiär an, während sie sonst ganz wirr durcheinander liegen. Die Zellpolymorphie ist hier ebenso wie die Mitosenzahl noch größer von Lymphocyten, vielfach auch Leukocyten durchsetzt, die manchmal auch noch selbst in die Tumorbalken selbst eindringen.

Linke Tube: Ein Querschnitt durch die linke Tube zeigt eine mäßige Wandverdickung, die hauptsächlich das subseröse Gewebe, weniger die Muskularis betrifft. Das Lumen ist im ganzen eng; die Schleimhaut ist faltenarm, die Falten sind plump verdickt. Das Oberflächenepithel ist überall vorhanden und besteht aus dichtgedrängten, kubisch bis zylindrischen, flimmerlosen Zellen. Das Stroma ist mäßig gefäß- und ziemlich faserreich. Subepitheliale finden sich zellige Infiltrate aus Lymphocyten, eosinophilen- und Plasmazellen, die aber selten stärkere Grade erreichen. Auch an erweiterten bluterfüllten Schleimhautgefäßen sieht man vermehrte Leukocyten, besonders eosinophile. Die innere Muskulatur ist kräftig geschlossen, nur spärlich von ähnlichen Infiltratszellen durchsetzt. Die äußere Muskulatur ist aufgesplittert und ebenso wie das seröse Bindegewebe von einem ödematös aufgequollenen, fibrilären Bindegewebe durchsetzt, kaum zellig infiltriert. Die Serosaoberfläche ist ziemlich glatt und läßt nur stellenweise noch den Serosaepithelbelag erkennen.

Diagnose: Doppelseitige carcinomatöse Ovarialtumoren mit Metastasen in der rechten Tube, auf dem Fimbrienteil und im ampullären Schleimhautlumen.

Chronische Salpingitis mit abdominalem Verschluß an der linken Tube.

Epikritisch handelt es sich bei dem linksseitigen Tumor um ein multilokuläres Cystocarcinom mit überwiegenden markig, soliden carcinomatösen Anteilen; wahrscheinlich ist das Carcinom aus einem ursprünglichen multilokulären Cystadenom hervorgegangen. Nach dem ganzen Bau, nach dem kli-

nischen Befund bei der Operation ist dieser Ovarialtumor als primäres Ovarialcarcinom aufzufassen.

Der rechtsseitige Ovarialtumor ist wesentlich kleiner und solid. Er dürfte mit großer Wahrscheinlichkeit als Metastase des linksseitigen Tumors in dem ursprünglich intakten Ovarium aufzufassen sein.

Die Tubentumoren sind nach Sitz und Bau sicher Metastasen und zwar dürfte der fimbriale Tumor rechts ebenso wie der im rechten Lumen gelegene als Implantationsmetastase auf der Schleimhaut zu betrachten sein. Sonstige Serosa- oder Lymphgefäßmetastasen an anderen Organen haben sich bei der Untersuchung und Operation nicht nachweisen lassen.

Es handelt sich also um einen noch auf das andere Ovarium und die Tube beschränkte Implantations-Metastasierung des linksseitigen Cystocarcinoma ovarii.

Daß die linksseitige Tube metastasenfrei geblieben ist, erklärt sich leicht aus dem alten entzündlichen abdominalen Tubenverschluß hier.

Was den Bau des Carcinoms betrifft, so kann der Tumor trotz der vorhandenen Verschiedenheiten in einheitlicher Weise gedeutet werden. Die verschiedenen Teile stellen nur wechselnde Differenzierungshöhen des einheitlichen Ausgangsmaterials dar. Die solid-balkigen medullären Abschnitte, wie sie besonders im ersten, weniger im dritten Präparat in Erscheinung treten, stellen das ungereifteste Stadium des Carcinoms dar. Auch hier macht sich gelegentlich die drüsige Tendenz des Ausgangsmaterials geltend durch das Auftreten von Sekundärlumina. Solche finden sich besonders gehäuft in dem dritten Präparat und bewirken so die filigranartige Struktur. Noch weiter ist die Differenzierung dann in dem zweiten Präparat vorgeschritten, wo es dann zur Auflösung der soliden Balken in gyriforme Epithelfaltungen bis zur ganz drüsenähnlichen Formation gekommen ist. Hier verrät sich also wieder deutlich die drüsen- oder cystenbildende Tendenz des epithelialen Ausgangsmaterials.

Im ganzen liegt also ein stark wucherndes, sehr anaplastisches Carcinom drüsenzelliger Herkunft vor, ein Typus, wie er häufig bei den Cystocarcinomen des Ovariums angetroffen wird.

Das Bemerkenswerte des Falles sind die reinen Implantationsmetastasen, namentlich in der unverschlossenen Tube.

Kurzes Ergebnis.

Die zwei beschriebenen Fälle von Tubencarcinom reihen sich gut in das bisherige Beobachtungsmaterial ein.

Der erste Fall stellt ein bereits sehr ausgedehntes primäres Tubencarcinom dar, das zufällig bei der Operation entdeckt wurde, nachdem zuvor das Ergebnis der Uterus-Curettage an ein primäres Uteruscarcinom hatte denken lassen. Jedoch hat es sich dabei um einen Transport von Krebspartikeln aus der Tube in das Uteruslumen gehandelt. Disponierend für das Carcinom hat sich hier eine seit Jahren bestehende Salpingitis ausgewirkt. Das Carcinom hatte durchaus den solid-alveolären Bau. Das Schicksal der Patientin war ein Rezidiv.

Im zweiten Fall lag ein sekundäres Implantationscarcinom der Tube vor, das von einem Cystocarcinom des anderseitigen Ovariums seinen Ausgang genommen hatte. Die Metastasierung war, soweit sich das nach dem Operations- und Präparatbefund beurteilen läßt, hier noch auf das anderseitige Ovar und die anderseitige Tube beschränkt.

Zum Schlusse möchte ich Herrn Dr. Schneider für die Überlassung der beiden Fälle und für die zu Teil gewordene Anleitung meinen ergebensten Dank aussprechen.

Literatur.

Amann: Maligne papilläre Tubentumoren. Ztsch. f. G. 17. 1907.

Amreich: Ein Fall von primärem Tubencarcinom. Zbl. f. Gyn. 6, 1922.

Borst: Allg. Pathologie der malignen Geschwülste 1924.

Bruhns, C.: Ueber die Lymphgefäße der weiblichen Genitalien nebst einigen Bemerkungen über die Topographie der Leistendrüsen. Arch. f. Anat. und Entwickl.-Geschichte 1898.

Chiari: Zur Kenntnis der sekundären Neubildung der Tuben. 81. Vers. Deutscher Naturforscher und Aerzte. Ref. Zbl. f. Gyn. 1909. S. 1457.

Corning, H. K.: Lehrbuch der topogr. Anatomie, München 1922.

Cohnheim: Vorles. über allg. Pathol. Berlin 1882.

Cullen: Cancer of the Uterus. London 1909.

Döderlein-Krönig: Operative Gynaekologie 1912.

Doran: Primary cancer. The Journ. of Obstet. and Gyn. 6. 1904.

— Primary cancer of Fallop. Tuba (100 Fälle). Journ. of Obstet. and Gyn. 1910. XVII. S. 1.

Drutmann, A.: Ueber einen Fall von primärem Tubencarcinom mit Uebergreifen auf die Uterusschleimhaut. Inaug. Diss. München 1913.

Dietrich: Halban-Seitz. Biologie und Pathol. d. Weibes. Bd. V. 1924.

Eckhardt: Arch. f. G. Bd. LIII. 1897.

Einzle, Wilh.: Ein Fall von vorgeschrittenem Tubencarcinom mit besonderer Berücksichtigung der Doppelseitigkeit. Inaug. Diss. München 1913.

Falk, E.: Ueber primäre epitheliale Neubildung des Eileiters. Berl. Kl. Woch. 25, 1899.

Fibiger: zit. nach Joannovic.

Fischel: Ztschr. f. Heilk. 1895.

Fonyó: Ueber das primäre Tubencarcinom. Zbl. f. Gyn. 36, 1913, S. 1317.

Frankl, O. (Wien): Ueber die Beziehungen des Magen-Darmkrebses zum weibl. Genitale. Zbl. f. Gyn. 11, 1923.

v. Franqué: Ueber maligne Erkrankungen der Tube und Metastasenbildung im Uterus. Verh. d. Deutsch. Ges. f. Gyn. 1901, S. 607.

Friedheim: Beitrag zur Lehre vom Tubencarcinom. Berl. kl. Woch. 2, 1899.

Fromme und Heynemann: Die Neubildungen der Tuben. Veits Handbuch der Gyn. 2. Aufl. 1910.

Glendining: J. of Obstet. and Gyn. 1910, XVII. S. 24.

Heil: Primäres Tubencarcinom. Zbl. f. Gyn. 46, 1926.

Hofbauer: Ueber primäres Tubencarninom. Arch. f. G. L. V. 1898. S. 316.
Horrocks: Specimen of chronic endometritis with microscopical sections. London obstet. Transact. 1887.
v. Hansemann: Diagnose der bösartigen Geschwülste. Berlin 1902. Zellstudien 1893.
Heinrich: In Martins' Handbuch d. Krankh. d. w. Adnexorgane.
Joannovic, Georg (Belgrad): Reizgeschwülste. Kl. Woch. 51, 1923.
Kalmann (Wien): Ein Fall von doppelseitigem primären Tubencarcinom. Zbl. f. Gyn. 25, 1923.
Kantorowicz: zit. nach Kehrer.
Kaufmann, Ed.: Lehrbuch d. spez. Pathol. Anat. Bd. II. 1922.
Kehrer: Zur Kenntnis des prim. Tubencarninoms. Mon. f. Geb. u. Gyn. 1908. XXVII. S. 327.
— Sekund. Tubencarcinom. Gyn. Ges. Dresden Ref. Zbl. f. Gyn. 1919. S. 340.
Kiwisch: Klin. Vorträge über spez. Pathol. Bd. I. 1849.
Krukenberg, F.: Arch. f. Gyn. 50, 1896.
Kundrat: Zwei Fälle von primärem Tubencarcinom. Untersuchungen über Metastasen in den Tuben bei Carcinom des Collum und des Corpus uteri. Arch. f. Gyn. 80, 1906.
Küstner, H.: Primäres Tubencarcinom. Mon. f. Geb. u. Gyn. 1922. LIX. S. 297.
— Zbl. f. Gyn. 24. 1901.
Latzko: Linksseitiges Tubencarcinom, rechts carcinomatöse Tuboovarialcyste. Geb. Gyn. Ges. Wien. Ref. Zbl. f. Gyn. 1916. S 599.
Lewin, Carl: Das Krebsproblem: Eulenburgs Real-Encyklopädie, Ergänzungsband IV. 1923.
— Klin. und experimentelle Untersuchungen über Krebs-Immunität. Med. Klinik. 31, 1922.
Lubarsch, O.: Der heutige Stand der Geschwulstforschung. Klin. Woch. 22, 1922.
Meyer, R.: Arch. f. Anat. 1911. Ztsch. f. G. 38, 1918.
Mayer, A.: Ueber Konstitution und Genitaltumoren. Münch. med. Woch. 48, 1924.
Martin, A.: Die Krankheiten der Eileiter. S. 269.
Norris: Primary Carcinome of the Fallopian tuba. Surgery, Gynecology and Obstetrics. 1909. S. 277.
Orth: Lehrbuch der spez. Pathol. Anat. Bd. II. Berlin 1893.
Orthmann: Ein primäres Carcinoma tubae usw. Zbl. f. Gyn. 1886. S. 212.
— Ueber Carcinoma tubae. Zbl. f. Geb. 1888. XI. S. 212.
— Zur Kenntnis der malignen Tubenneubildungen. Ztsch. f. Geb. 1906. LVIII. S. 376.
— Ein Fall von Plattenepithelcarcinom. Verh. d. Deutsch. Ges. f. Gyn. 1907. S. 735.
Osterloh: Ref. Zbl. f. Gyn. 1896, S. 809.

Peham: Das primäre Tubencarcinom. Ztsch. f. Heilk. 24, 1903, XXIV. S. 317.

Poirier, P.: Lymphatiques des Organes génitaux de la femme. Progrès médical 1889, zit. nach Corning. S. 608.

Ribbert: Lehrbuch der Allg. Pathol. und Pathol. Anat. Leipzig 1919.

Rieder: Virch. Arch. f. pathol. Anat. u. Physiol. und für Klin. Medicin, 96, 1884.

Rokitansky: Lehrbuch der pathol. Anatomie. 3. Aufl. 1861.

— Allg. Wien. u. med. Zeitung 21, 1860.

v. Rosthorn: Primäres medulläres Carcinoma tubae. Pr. Ztsch. f. Heilk. XVII.

— Ges. f. Gyn. Bd. VI. 1897.

Ruge II., Carl: Ueber primäres Tubencarcinom. Arch. f. Gyn. 1917. CVI. S. 207.

Sänger u. Barth: A. Martins Handbuch II, Krankheiten der Eileiter.

Schäfer: Zwei seltene Tubentumoren, Myom und Carcinom. Zbl. f. Gyn. 9, 1923.

Schiller II (Wien): Ein Fall von freiliegenden Krebspartikeln in der Tube bei primärem Carcinom des Corpus uteri. Zbl. f. Gyn. 11, 1923.

Schottländer u. Kermauner: Zur Kenntnis des Uteruscarcinoms. Karger, Berlin 1912.

Schröder: Handbuch der Krankheiten der weibl. Geschlechtsorgane. Leipzig 1874.

Sitzentrey: Ueber die Verschleppung von Krebskeimen durch die freie Tube. Gyn. Rundschau 1908. Fr. Jahrb. f. Geb. u. Gyn. 1908. S. 168.

Stolz: Zur Kenntnis des primären Tubenkrebses. Arch. f. Gyn. 1902, LXVI. S. 365.

Taußig: Metastatic carcinoma of the tuba and avary in cancer of the cervix. Surg. gyn. and obstet. 1907, V. Nr. 5.

Thaler: Zit. nach Dietrich.

Theilhaber u. Edelberg: Die Beziehungen der Fortpflanzungsvorgänge zu den Geschwülsten der weibl. Geschlechtsorgane. Arch. f. Gyn. 1912, XCVI, S. 23.

Teutschländer: Ueber experimentelle Erzeugung von Cholesteatom und Kankroid des Uterus. Deutsch. Med. Woch. 31, 1924.

Thiersch, D.: Epithelialkrebs, Leipzig 1865.

Virchow: Sein Archiv XI.

Waldeyer: Virchows Arch. XLI, LV; Volkmanns Hefte 1872, 33.

Wakasugi: Zur Kenntnis der sekundären Neubildungen der Tuben. Zieglers Beiträge 1910. XLVII. S. 483.

Warneck: N. arch. de toc. 1895.

Weinbrenner: Primäres Tubencarcinom. Ref. Zbl. f. Gyn. 1911, S. 981.

Werner: Ueber gleichzeitiges Vorkommen von Carcinom im Uterus und in den Adnexen. Arch. f. Gyn. 1914. CI., S. 725.

Westermark u. Quensel: Doppelseitiges Tubencarcinom. Nordd. med. A. 1892.

Zangemeister: Ueber primäres Tubencarcinom. B. z. Chir. 1902. LXVI. S. 96.

Zweifel: Vorlesung über Klin. Gyn. Berlin 1892.

— Diskussion zu Weinbrenner.

Lebenslauf.

Ich, Max Diedrich, bin am 7. April 1885 in Trier a. d. Mosel geboren und besuchte das Kaiser Wilhelm-Gymnasium daselbst. Nach bestandener Reifeprüfung 1908 studierte ich auf der Universität Freiburg i. B. und Münster i. Westfalen Rechtswissenschaft und vom Jahre 1912 ab Medizin. Mit der Waffe diente ich von Oktober 1913 bis April 1914, wurde bei Kriegsausbruch eingezogen und kam bald ins Feld. Aus dem Felde wurde ich November 1917 zur Ablegung der ärztlichen Vorprüfung beurlaubt, die ich im Januar 1918 in Gießen bestand. Seit 1. II. 1918 wieder im Feld — als Feldunterarzt, Feldhilfsarzt — geriet ich am 4. November 1918 in englische Gefangenschaft, aus der ich Ende April 1919 wieder ausgetauscht wurde. Die Monate Mai, Juni 1919 war ich als Feldhilfsarzt beim Grenzschutz Ost.

Im November 1922 bestand ich die ärztliche Hauptprüfung in Gießen, wurde am 1. Dezember desselben Jahres approbiert und bin seither in der Frauenklinik Dr. Machenhauer in Darmstadt tätig.